

# Κλινικές περιπτώσεις αγγειίτιδων Διαγνωστική προσέγγιση

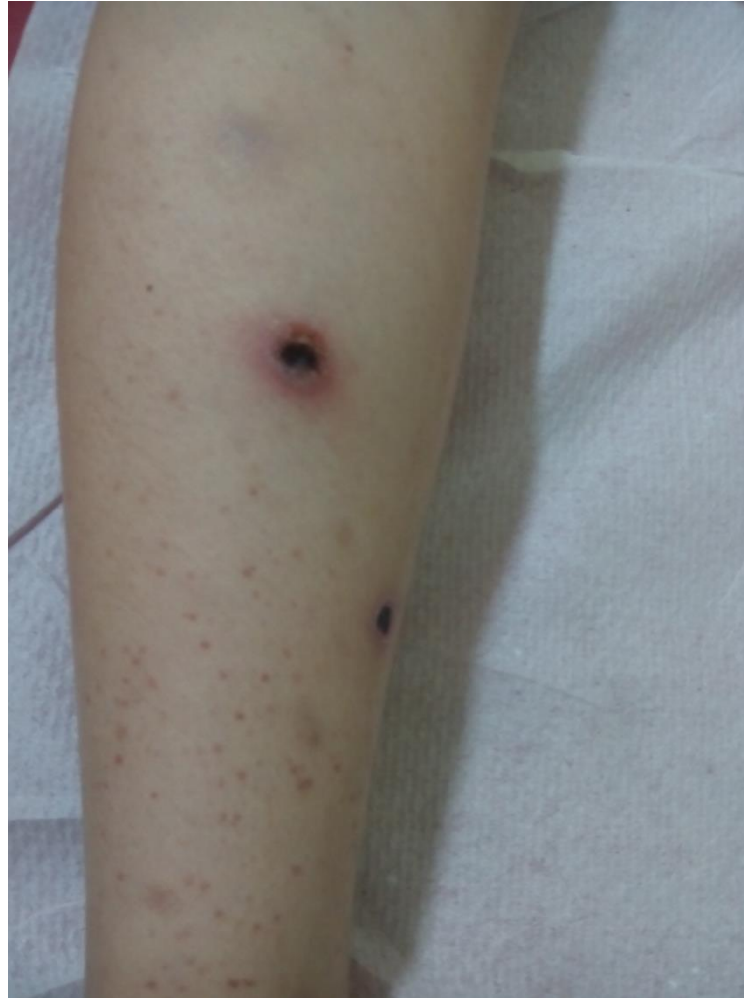Σάντυ Τσότρα

Παιδίατρος Β' Παιδιατρική Κλινική Νοσοκομείο Παιδων" Π & Α. Κυριακού "  
Μετεκπαίδευση στην Παιδιατρική Δερματολογία

# Κλινική Περίπτωση

- Αγόρι: ηλικίας 10 ετών
- Εμπύρετο  $\theta=39$  C, από δεκαπενθημέρου
- Συμπτώματα:
  - *Αρθραλγίες- Μυαλγίες*
  - *Έντονο Κοιλιακό άλγος*
  - *Εξάνθημα : κυρίως κάτω άκρα*

# Κλινική Περίπτωση




# Εργαστηριακός Έλεγχος

- Γενική Αίματος
  - **WBC:27570 (Π 90%, Λ 6,5%)**
  - **Hb:10,4 HCT: 31%**
- **ΤΚΕ:82 mmHg, CRP:58 mg/L**
- Β/Χ κ.φ
- Γενική ούρων κ.φ
- **Mayer κοπράνων +**

# U/S Κοιλίας

- Παρουσία εντερικών ελίκων με παχύ τοίχωμα
- Μειωμένο περισταλτισμό
- Αύξηση της ηχογένειας του μεσεντερίου (φλεγμονώδη εικόνα)
- Αρκετή ποσότητα υγρού υφηπατικά
- Μεσεντέριοι λεμφαδένες

Λίγες ώρες αργότερα παρουσίασε επιδείνωση της κλινικής εικόνας :  
Αιμορραγικές κενώσεις, εμέτους  
Διάχυτη σύσπαση κοιλιακών τοιχωμάτων  
Εικόνα οξείας κοιλίας



Χειρουργείο...

# Βιοψίες στο χειρουργείο

- Τοιχωματικές *βιοψίες* λεπτού εντέρου
- *Βιοψία* δέρματος

# Βιοψία δέρματος

- *Βιοψία* δέρματος και λίπους
- Λευκοκυτταροκλαστική αγγειίτιδα σε εγκατεστημένη φάση



# Εργαστηριακός Έλεγχος

- ANA (-)
- C-ANCA (-)
- p-ANCA (-)

# Βιοψία Λεπτού Εντέρου

Εικόνα νεκρωτικής  
αγγειίτιδας μικρών  
και μεσαίων  
αρτηριακών  
κλάδων συμβατή με  
νεκρωτική  
αρτηρίτιδα τύπου  
οζώδους  
πολυαρτηρίτιδας

# Απεικονιστικός Έλεγχος

## CT αγγειογραφία κοιλιακής αορτής και κλάδων:

Κομβολοειδής απεικόνιση μικρών  
κλάδων της άνω μεσεντερίου  
αρτηρίας στο μεσεντέριο

***Ευχαριστώ***

*για την προσοχή σας*